Академія медичних наук України

УКРАЇНА
АКАДЕМІЯ МЕДИЧНИХ НАУК
ІНСТИТУТ ОЧНИХ ХВОРОБ
І ТКАНИНОЇ ТЕРАПІЇ
ІМЕНІ В.П.ФІЛАТОВА

ІНСТИТУТ ОЧНИХ ХВОРОБ І ТКАНИННОЇ ТЕРАПІЇ
ІМЕНІ В.П.ФІЛАТОВА

А. 199 р.

№

м.Одеса, Французький бульвар, 49/51
телефон : 60-33-80 ; телекс : 22-21-60
тел/факс : 68-48-51

Медичне заключення

Історія хвороби № 48504I

Амбулаторна карта № 2I6382

Хворий Варфоломеев И.С. I954г.р. **років знаходився на стаціонарному лікуванні**

в відділенні № 4.

з "5" II 2007 **р. по** "9" II 2007 **р.**

Праве око Регматогенная отслойка сетчатки.ПВРВ.

Діагноз

Ліве око Периферическая дегенерация сетчатки с разрывом.

"6" II 2007 **р. на** правом **оці проведена операція**

витрэктомия,пневмогидравлическое расправление сетчатки,диодная эндолазер-

під час операції коагуляция,газовая тампонада 20%C_3F_8. **оперирував** кмн Розанова З.А.

УСКЛАДНЕННЯ: нет.

в післяопераційному періоді

ЛІКУВАННЯ: инстилляции ципромеда,мидриацила I%,парабульбарно инъекции гентамицина по 0,5мл,дексаметазона по 0,5мл,внутримышечно диклофенак по 3,0мл

СТАН ОЧЕЙ ХВОРОГО

При надходженні: **При виписці:**

Гострота зору:

ПРАВЕ ОКО 0,0I **з кор.** -5,5Д=0,I. **з кор.** Светоощущение с прав.проек.света(газ.там

ЛІВЕ ОКО 0,02 **з кор.** -5,5Д,цил.-4,0Д,ось I80°=0,6. **з кор.** то же

Поле зору:

Кампиметрія

ОД 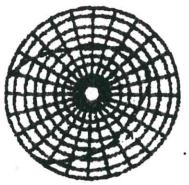 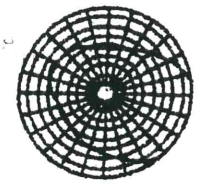 ОС ОД 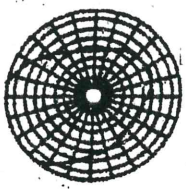 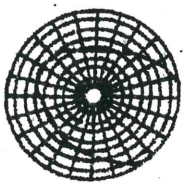 ОС

Внутріочний тиск: ОД=I3,0мм.рт.ст.

Тонометрія ОС=I5,0мм.рт.ст.

Еластонометрія

Тонографія

Електрофізіологічне дослідження

Рентенологічне дослідження

Данні УЗ-досліджень

Продолжить лечение
- диклофрю по 1т (100мг) 1 р/д утром после еды - 10 дней
60т. 2уп. пикамилон по 1т (50мг) х 3 р/д 1 месяц
20т. - ликсидол по 1т х 2 р/д - 1 месяц
- - нитровитан по 1т х 2 р/д - 1 месяц
- - оксовайт-лютеин по 1т х 2 р/д с едой - 1 месяц

Додаткові дослідження

Стан очей під час виписки:

Правый глаз-умеренно раздражен, передний отдел прозрачен, в витреальной полости газовый пузырь, занимающий 75% объема, замещается на прозрачную жидкость, разрыв в очагах лазеркоагуляции, сетчатка прилежит.

Левый глаз-спокоен, среды прозрачны, диск зрительного нерва нормальной окраски, границы четкие, сосуды нормального калибра, на периферии сверху-снутри зона периферической дегенерации сетчатки в очагах лазеркоагуляции.

!Соблюдать вынужденное положение головы "вниз лицом" до полного рассасывания газа.

!В дальнейшем противопоказан труд, связанный с физическим напряжением, резкими и длительными наклонами головы, сотрясением и перегреванием.

Результати лікування: виздоровлення, поліпшення, без змін, погіршення.

РЕКАМЕНДОВАНО Наблюдение окулиста. Соблюдать щадящий режим.

Закапывать в правый глаз ципромед, дикло-Ф по 2 капли 3 р/день - 2 недели
корнерегель х 3 р/д - 3 недели

З'явитися в поліклініку за місцем проживання "____" _____ 200 р.

Контроль в інституті "через" 1,5-2 месяца, 200 7 р. кабінет № 30.

Завідуючий відділенням ДМН С.С.Родин

Лікуючий лікар КМН В.А.Розанова

ІНСТИТУТ ОЧНИХ ХВОРОБ І ТКАНИНОЇ ТЕРАПІЇ ІМЕНІ В.П. ФІЛАТОВА

Розанова Зоя Анатольевна